

Wundassessment für Wunde Nummer :

Patientenadrema

Datum des Assessments

Assessment durch

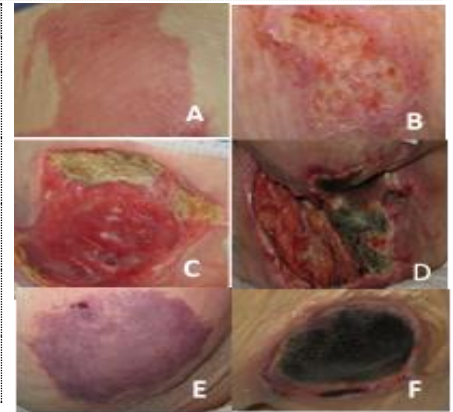Wunde besteht seit

Wunde bisher behandelt mit:

Wundart

Wundart: Dekubitus, Klassifikation nach EPUAP (2014)

<input type="checkbox"/>	Dek. Kat. 1 (Bild A)	nicht wegdrückbares Erythem bei intakter Haut
<input type="checkbox"/>	Dek. Kat. 2 (Bild B)	Teilverlust der Haut bis in Dermis/Lederhaut, ggf. Blasenbildung
<input type="checkbox"/>	Dek. Kat. 3 (Bild C)	Verlust der Haut, subkutanes Fett kann sichtbar sein, Muskeln, Knochen, Sehnen <u>nicht</u> sichtbar,
<input type="checkbox"/>	Dek. Kat. 4 (Bild D)	Vollständiger Haut-/Gewebeverlust, freiliegende Muskeln, Sehnen, Knochen
<input type="checkbox"/>	Dek. unbekannter Tiefe (Bild E)	Wundbelag (z.B. Nekrose) verhindert ein Erkennen der Tiefe, mind. aber Kat. 3
<input type="checkbox"/>	Vermutete tiefe Gewebsschädigung (Bild F)	livide, rötlich-braun verfärbter Bereich, Haut noch zunächst intakt



Wundart: Maligne Wunde

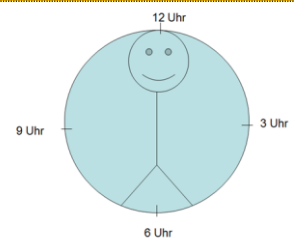
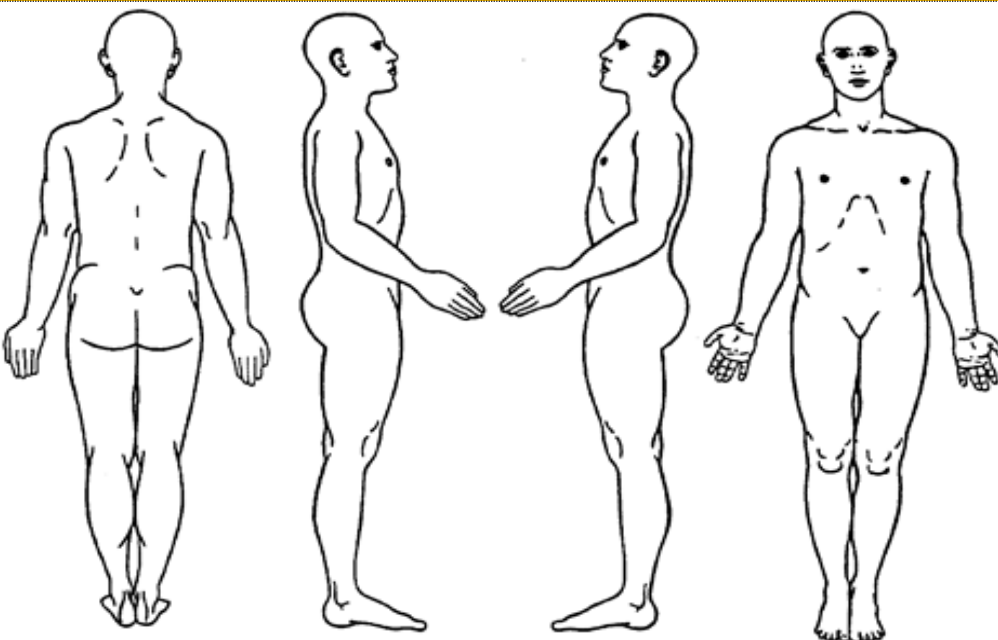
<input type="checkbox"/>	Hautmetastase(n)	<input type="checkbox"/>	exophytisch (nach außen wuchernd)
<input type="checkbox"/>	Infiltration der Haut durch Primärtumor:	<input type="checkbox"/>	endophytisch (infiltrativ, nach innen ulzerierend)
<input type="checkbox"/>	Primärer Hauttumor:	<input type="checkbox"/>	Mischform
<input type="checkbox"/>	Durch die Infiltration zerstörte Strukturen:		

Andere Wundart (bitte beschreiben/kategorisieren)

Fistel

<input type="checkbox"/>	zwischen Dünndarm - Haut	<input type="checkbox"/>	Speichelfistel zur Haut	Fördervolumen Fistel:	
<input type="checkbox"/>	zwischen Dickdarm - Haut	<input type="checkbox"/>		<input type="checkbox"/>	high-output (mehr als 500 ml/24 h)
<input type="checkbox"/>	zwischen Blase - Haut			<input type="checkbox"/>	medium-output (200 ml – 500 ml/24 h)
				<input type="checkbox"/>	low-output (weniger als 200 ml/24 h)

Wundlokalisierung (bitte einzeichnen und beschreiben)



.....

.....

.....

Name Pat.

WUNDBEOBACHTUNG, Wunde Nr.:

Datum

Größe

Längste Länge (von 12 nach 6 Uhr) in cm

Längste Breite (von 9 nach 6 Uhr) in cm

Tiefe in cm

Unterminierung, Angabe nach der Uhrmethode (z.B. von 12 h – 3 h)

Taschen/Tunnel

Wundgrund, Angabe in % (wieviel % nimmt die Gewebsart/Struktur von 100% Wundfläche ein?)

Fibrinbelag

Nekrose trocken

Nekrose feucht

Granulationsgewebe

Epithelgewebe

Andere Strukturen

Wundrand

glatt

zerklüftet

nekrotisch

ödematös

mazert

gerötet

Wundumgebung

reizlos

trocken/schuppig

verhärtet

infiltriert durch Tumorgewebe

gerötet

mazert

ödematös

Exsudat

Verband trocken

Verband feucht

Verband nass

Verband nass, Kleidung feucht

Verband nass, Kleidung nass

Geruch

Kein Geruch bei gelöstem VW

Geruch unmittelbar am Pat.
wahrnehmbar, Verband **entfernt**

Geruch unmittelbar am Pat.
wahrnehmbar, Verband **intakt**

Geruch bei Betreten des Zimmers
wahrnehmbar, Verband intakt

Geruch auf Station/im Haus
wahrnehmbar, Verband intakt

Blutung

Kontaktblutung

Spontanblutung

leicht

mittel

stark

Schmerzen durch den Verbandwechsel

NRS (1 -10) bitte Zahl eintragen

Handzeichen (HZ)

Name Pat.

WUNDBEHANDLUNG, Wunde Nr.:

Datum

Wundspülung

NaCl 0,9%

Ringerlösung

Medizinische Wundspüllösung/ Antiseptikum

Octenisept (Antiseptikum)

Polyhexanid (Lavanid, Wundspül.)

PVP-Jod (Antiseptikum)

Wundrandschutz

Transparenter Hautschutz (Spray/Applik.)

Folie Hydrokolloid

Modellierbarer Hautschutz (Ring/Platte)

Stoma/Hauschutzpaste

Wundfüller/-auflage als Primärauflage

Hydrogel :

Alginat:

Hydrofaser:

Wunddistanzgitter:

Schaum:

Kohlefaser:

Sekundärverband/ Ableitung

Schaum:

Hydrokolloid:

Superabsorber:

Sterile Kompressen

Saugkomresse

Wund-/Fistelbeutel:

Drainagebeutel/Stomaversorgung

Fixierung

Folie

Fixiervlies

Fixierbinde

Sonstige Wundtherapie/Kausaltherapie

Unterdruck

Kompression der/des:

Druckverteilung/Druckentlastung

Handzeichen (HZ)

